1889
Lane Medical Library

Sarcom der Wirbelsäule.

Inaugural-Dissertation

zur

Erlangung der Doctorwürde in der Medicin und Chirurgie

welche

mit Genehmigung der hohen medicinischen Fakultät

der

vereinigten Friedrichs-Universität Halle-Wittenberg

zugleich mit den Thesen

Sonnabend, den 3. August 1889 Vormittags 11 Uhr

öffentlich vertheidigen wird

Ferdinand Brill,

pract. Arzt

aus Kirchveischede.

Referent: Herr Geh. Med.-Rath Prof. Dr. **Hitzig.**

Opponenten:

Herr **E. Braun**, pract. Arzt

Herr **A. Radecke**, Cursist.

Halle a. S.,

Hofbuchdruckerei von C. A. Kaemmerer & Co.

1889.

Imprimatur

Kaltenbach

Decan.

Seinen lieben Eltern

in Dankbarkeit

gewidmet.

Digitized by the Internet Archive
in 2026

https://archive.org/details/IA40153703_0163

Man pflegte bisher sämmtliche Tumoren der Wirbelsäule, metastatische sowohl wie primäre Geschwülste, die vom Knochengewebe selbst oder vom Periost ausgingen, zur Destruction eines oder mehrerer Wirbel und dadurch zur Deformität der Wirbelsäule und Compression des Rückenmarks führten, einfach als Wirbelkrebs zu bezeichnen. Man stellte so diese Affection der Wirbelsäule, die durch „Aftergewächse" bedingt war, im Gegensatz zu der weit häufiger vorkommenden, aber zu ähnlichen klinischen Erscheinungen führenden Spondylitis oder Malum Potii. Auf diese Weise hat man Tumoren verschiedenster Structur und Abkunft, epithelialen und bindegewebigen Ursprungs zusammengeworfen, da für die älteren Autoren allein das klinische Verhalten bei der Einteilung und Bezeichnung der Geschwülste massgebend war. So ist es zu erklären, dass früher den Hauptrepräsentanten der beiden Geschwulstreihen des mittleren und äusseren Keimblattes ganz andere Bedeutung beigelegt wurde, wie es heute allgemein geschieht. Es ist daher wohl angebracht, einen kurzen Rückblick zu werfen auf die Stellung, welche zu den verschiedenen Zeiten Sarcom und Carcinom in der Onkologie eingenommen haben.

Galen sagt: „Sarcoma est incrementum carnis (σαρκὸς αὔξησις) in naribus naturae modum excedens, und benennt somit gewisse polypöse Geschwülste der Nasenhöhle mit Sarcom.

Später wurde es allgemein für Tumoren angewandt von fleischigem Aussehen und weicher Consistenz, besonders von allen gutartigen Geschwülsten. Von englischen Autoren werden zum Teil noch jetzt als Sarcome die verschiedenartigsten Neoplasten bezeichnet, sofern dieselben von weicher Consistenz sind und keine Neigung zu Ulceration zeigen.

Als nun das Mikroskop lehrte, dass man mit Sarcom Geschwülste von verschiedenartigster Structur bezeichnet habe, erfolgte eine Reaction, die zur Folge hatte, dass man nach dem histologischen Befunde eine Menge von Unterabteilungen besonders beschrieb und sogar den Vorschlag machte, die Bezeichnung Sarcom ganz fallen zu lassen.

Auch Joh. Müller wusste dem Sarcom, da er sich bei der Einteilung der Geschwülste hauptsächlich von dem klinischen Verhalten derselben leiten liess, nicht den richtigen Platz, der ihm nach seiner Textur gebührte, in der Reihe der Tumoren zu geben.

Erst Virchow war berufen, das Wesen des Sarcoms zu bestimmen und seine gegenwärtige Stellung zu begründen. Er behielt zunächst die Bezeichnung „Sarcom“ bei und zeigte zugleich, dass eine Anzahl jener früher als Sarcom bezeichneten Geschwülste nicht nur klinisch, sondern auch histologisch zu einer grossen Gruppe sich vereinigen liessen. Er wies nach, dass dieselben der Bindesubstanzreihe angehörten, dass sie sich aber von dem eigentlichen Bindegewebe durch die vorwiegende Entwickelung der zelligen Elemente sehr wohl unterscheiden. Da solches zellreiches Bindegewebe normaler weise auch im embyonalen Gewebe vorkommt, so wurden von verschiedenen Autoren die Sarcome auch als Tumoren definiert, die aus jungem, embryonalen Gewebe bestehen.

Während man so über das Wesen des Sarcoms zu grösserer Klarheit gekommen war, dauerte es längere Zeit, bevor man hinsichtlich des Carcinoms zu einem gleichen Resultate kam. Die Definition von Joh. Müller wurde lange Zeit allgemein als richtig anerkannt. Nach ihm gehören zu Krebs „sämtliche Geschwülste, welche die natürliche Structur aller Gewebe aufheben, die von Anfang an constitutionell sind, oder es doch in ihrem Verlaufe werden und nachdem dies geschehen, nach der Exstirpation wiederkehren und dann immer zum Ruin des Kranken führen.“ Ein solches Verhalten, das Geschwülsten verschiedenster Structur gemeinsam ist, bewirkte, dass man sich nicht getraute, dergleichen Gewächse zu trennen.

Ein Hauptgrund jedoch, dass man so spät den eigentlichen Character der Carcinome erkannte, liegt in Virchow's Theorie: „die Carcinomzellen gehen aus dem Bindegewebe hervor.“ Erst durch die Beobachtungen von Thiersch und Klebs, vor allem aber durch die Arbeiten von Waldeyea wurde die Auffassung des Carinoms begründet, die jetzt allgemein als gültig anerkannt wird. Nach derselben ist dsr Carcinom eine ausschliesslich vom Epithel und nicht vom Bindegewebe ausgehende atypische Neubildung.

Wenn wir nun die in der Litteratur verzeichneten Fälle vom Wirbeltumoren durchgehen, so ist durchweg von Knochenkrebsen die Rede, was ja auch ganz der Begriffsbestimmung nach Joh. Müller entspricht. Häufig findet man auch bei Beschreibung des anatomischen Befundes die Bezeichnung krebsige Degeneration, breiige Erweichung, carcinomatöse Entartung, „Degénération cancéreuse“ sagt Cruveilhier, und dergleichen, ganz ohne Unterschied ob der Krebs ein primärer war, oder eine Metastase. Auch Leyden fasst in seiner Arbeit „Krebs der Wirbelsäule“*) hier sämtliche Formen zusammen: das Cancroid, den fibrösen Krebs, den weichen Markschwamm, dazu die Osteosarcome und Myxome, fügt jedoch zu letzteren hinzu, dass diese die eigentliche Form des „selbstständigen“ Knochenkrebses bilden. Nach der oben erwähnten und jetzt allgemein als gültig anerkannten Auffassung des Carcinoms als epitheliale Neubildung, ist nun ein primäres Knochencarcinom undenkbar. Die von Leyden und überhaupt in der Literatur als primäre selbständige Wirbelkrebse bezeichneten Tumreon gehören der Bindesubstanzreihe an, und man wird wohl nicht fehl gehen, die meisten zu den Sarcomen zu zählen, da eine derartige Zerstörung des Knochengewebes bei keiner anderen Geschwulst dieser Reihe vorkommt. Einige wenige gehören vielleicht zu den Myxomen Chondromyxomen und dergl. Die als Sarcom der Wirbel bezeichneten Fälle finden sich nur ganz vereinzelt; gern bin ich daher dem Vorschlag des Herrn Prof. Seeligmüller

*) Klinik der Rückenmarkskrankheiten p. 294. 1874

gefolgt, den Verlauf eines von ihm beobachteten Falles zu beschreiben.

Im Folgenden habe ich nun die in der Literatur verzeichneten primären „Wirbelkrebse“ nebst den Wirbelsarcomen zusammengestellt, an dieselben meinen Fall angeschlossen und daran eine allgemeine Besprechung der Fälle geknüpft.

Krankengeschichten.

1. Die ersten Fälle vom Wirbelkrebs finden sich in Astley Coopers Vorlesungen über Chirurgie.*) In einem Falle wurden Krebsknoten in dem spongiösen Teil mehrerer Wirbel gefunden, in dem zweiten zeigten sich Knoten in der Wirbelsäule, welche sich erweicht und Formveränderungen dieser zur Folge hatten.

2. Brodie**) erzählt einen Fall, wo bei einer Dame plötzlich vor ihrem Tode Paraplegie und Gefühllosigkeit sich einstellte, ohne dass Schmerz vorangegangen war oder später sich zeigte. Nur litt sie an convulsivischen Bewegungen, die ebenfalls nicht schmerzhaft waren. Bei der Section zeigten sich mehrere Wirbel in eine ziemlich vasculäre, grauliche Substanz verwandelt.

3. Abercrombie***) beschreibt eine Geschwulst, die das Aussehen von Gehirnsubstanz hatte und in der Gegend des dritten Rückenwirbels aus dem Marke entsprang. Alle Knochen der Wirbelsäule, sowie das Os sacrum u. ileum waren erweicht, einige Lendenwirbel ganz zerstört.

4. Bei Ollivier†) finden wir drei Fälle erwähnt,

*) cfr. Bühler, H. Ueber Wirbeltuberculose und Wirbelkrebs. Zürich 1846.

**) Pathol. und chir. Beobachtungen über die Krankheiten der Gelenke. Uebers. von G. P. Holscher. Hannover 1821.

***) Bühler loc. cit.

†) Traité de la moelle épinière et de ses maladies. Deutsch von Radius 1824.

welche für „Krebs“ gehalten werden können:

1. Kind, 10 Jahr alt, bekommt nach einem Fall Krebs mehrerer Wirbel, welcher Geschwülste im Rücken und den Lenden bildete und Paraplegie verursachte.

2. Bei einem Manne, 21 Jahre alt, wurden nach einem Sturze mehrere Lendenwirbel zum Teil in Krebsmasse verwandelt.

Letztere beiden Fälle sind wegen der traumatischen Ursache und des jugendlichen Alters der Individuen des Sarcoms sehr verdächtig, jedoch sind die Angaben in diesen beiden, wie auch in den vorhergehenden Fällen gar zu allgemein, um ein sicheres Urteil über die Natur der Geschwülste fällen zu können.

Ausserdem beschreibt Ollivier einen von ihm selbst beobachteten Fall, wo die beiden ersten Lendenwirbel erweicht waren und in denselben eine Geschwulst sass, welche durch eine Wucherung von gelber, Gehirnsubstanz ähnlicher Masse gebildet war, deren Textur dem fasrigen Gewebe der grossen Arterien glich. Es bestanden zugleich eine seitliche Verkrümmung, grosse Schmerzen und Paraplegie. Ollivier sagt: Er wisse nicht, zu welcher krankhaften Verbildung diese Geschwulst zu zählen sei, sie dürfte aber wohl am ersten carcinomatöser Ntatur gewesen sein.

Die beiden von Cruveilhier beschriebenen Fälle von Wirbelkrebs sind Metastasen nach Carcinoma Mammae und Testiculorum.

Ein dritter Fall von demselben Autor: Paraplegie douloureuse par dégéneration cancéreuse d'une vertèbre*) dürfte hierher gehören.

5. Patientin, 64 Jahre alt, wurde am 8. März 1837 in das Krankenhaus der Salpetrière aufgenommen. — Unvollständige Paraplegie; sehr lebhafte, fast continuierliche Schmerzen in den Knien, den Weichen, den Fersen und längst des N. ischiadicus. Die ruhige Lage ist mit Schmerzen verbunden, ebenso wie die Contraction der Muskeln. Die

*) Anat. path. pag. 6—7.

Kranke kann nicht ruhig in einer Lage verharren und doch fürchtet sie dieselbe zu ändern, da Verdoppelung des Schmerzes die unvermeidliche Folge ist. Die activen Bewegungen sind gleich schmerzhaft wie die passiven. Der Character der Schmerzen ist ein Einschlafen oder Kriebeln. Im Bette bewegt die Kranke die Beine ziemlich gut, kann auch, von zwei Personen unterstützt gehen, die Füsse schleppt sie dabei am Boden hin. — Bei Untersuchung der Wirbelsäule findet man die Proc. spinosi des zwölften Brust- und des 1. Lendenwirbels hervorspringend. Was die Anamnese betrifft, so will Pat. seit einem Jahre diese Beschwerden haben im Anschluss an eine Erkältung, nach welcher sie Schmerz und Anschwellung in der Lendengegend verspürte. Später erstreckte sich der Schmerz in's rechte Bein, dann in's linke längs des N. ischiadicus u. an der inneren Seite der Schenkel. Die Unterschenkel anfangs verschont, wurden später auch ergriffen.

Pat. starb am 25. Sept. an einer acuten Pneumonie. Bei der Section fand sich eine krebsige Entartung des ersten Lendenwirbels, durch welche das Rückenmark comprimiert war, wie abgeschnürt, aber ohne deutliche Aufhebung der Continuität.

Von den vier Fällen Caesar Hawkins*) sind zwei Metastasen nach Brustkrebs, einer nach Carcinom der Nase; No. 3, der einen 74 Jahr alten Mann betrifft, wird von Bühler**) für einen primären Wirbelkrebs gehalten, jedoch finden sich in der Leber zwei Knoten von gleicher Textur. Da nun Leberkrebse ungleich häufiger vorkommen, so ist es wahrscheinlicher, dass die Wirbelaffection secundär war.

Bühler selbst führt dann drei Fälle von angeblich primärem Wirbelkrebs an, bei dem ersten Fall besteht aber ausserdem Krebs der Leber und Nieren, bei dem zweiten des Magens und der Leber, bei dem dritten des Gehirns und mehrerer innerer Organe. Trotzdem hält er sie für primäre

*) Medico-chirurgical Transactions of London 1841.

**) loc. cit.

Wirbelkrebse und führt zur Begründung seiner Annahme an: „Die Krankengeschichten weisen deutlich nach, dass im Anfang ausschliesslich Erscheinungen des Wirbelkrebses bestanden, erst später Symptome von Krebs in anderen Organen: Leber, Magen und Gehirn sich hinzugesellten. Dann spricht auch für die primäre Natur die in den Wirbeln am weitesten gediehene Entwicklung des Krebses."

Hiergegen ist einzuwenden, dass ein Nieren-, Leber- und Magenkrebs im Anfangsstadium vollständig latent verlaufen kann, und doch bereits Metastasen in anderen Organen gesetzt hat. Ferner können die Krankheitssymptome der Bauchorgane von den „furchtbaren" Erscheinungen eines Wirbelkrebses eine Zeit lang verdeckt werden. Endlich sprichst die stärkere Entwicklung keineswegs mit Sicherheit für den primären Heerd. Ich möchte somit keinen von diesen Fällen hierher zählen.

6. Ulrich.*) E. Beamter, 57 Jahre alt, klagt bei seiner Aufnahme am 28. März 1856 über Schmerzen im unteren Teil der Wirbelsäule und im Kreuz, welche seit einigen Monaten bestanden und paroxysmenweise mit furchtbarer Heftigkeit aufgetreten sein sollen, sodass die geringste Bewegung dem Pat. unmöglich war. An keiner Stelle war ein fixer Schmerz auf Druck vorhanden, die Bewegung nur in den Anfällen behindert. Immer öfteres Wiederkehren der Paroxysmen. Atrophie des linken Beines und Contractur der Beuger des Unterschenkels. Tod am 8. Mai 1856.

Section: Eine erweichte Geschwulstmasse längs des 2.—4. Lendenwirbels, die Körper der betreffenden Wirbel ganz in Geschwulstmasse verwandelt, vielfach zerklüftet und erweicht. Die Verbindung der Wirbel gelockert, die neugebildete Masse bot eher alle Charactere eines Knochencarcinoms dar.

7. Köhler**). A. 42 Jahre alt, Arbeiterin, schwächlich.

*) Aerztlicher Bericht aus dem St. Hedwigs-Krankenhaus zu Berlin. Deutsche Klinik 1859 No. 21.

**) Monographie der Meningitis spinalis nach klinischen Beobachtungen. Fall 13.

hatte im Sommer 1859 öfters schmerzhafte Empfindungen im Rücken, in den Seiten und Hüften. Gegen Weihnachten mehr fixe Schmerzen im Rücken, die sich nach der rechten Seite hinzogen. Der 9. –11. Brustwirbel zeigten sich auf Druck sehr empfindlich und die gerade Stellung war im höchsten Grade beschwerlich. Gegen Neujahr stellte sich innerhalb weniger Tage eine vollkommene Lähmung der unteren Extremitäten, besonders der Beugemuskeln ein, auch mit aufgehobener Sensibilität. Harnblase und Mastdarm gelähmt. Die Rückenschmerzen äusserst heftig. Unmerklich hatte sich Kyphose entwickelt, der 11. Brustwirbel ragte hervor. Nach Einreibungen wichen die Schmerzen im Rücken, um aber wütenden, anhaltenden Schmerzen in den gelähmten Gliedern Platz zu machen.

Stat. praes. vom 20. Juli:

Starke Abmagerung, keine Lage ohne die fürchterlichsten Schmerzen. Diese Schmerzen empfindet Patientin in den vollständig gelähmten Beinen, besonders den Knöcheln und Füssen. Druck steigert sie nicht. Keine Spur von Bewegung der Zehen, intensiver Blasenkrampf, Urin mit eitrigem Sediment. Appetit gut. Organe des Thorax normal, Abdomen eingefallen. Am Rücken leichte Kyphose des 10. Brustwirbels, zu beiden Seiten Brandnarben. In der linken befindet sich eine kleine prominente, deutlich Pulsation zeigende Stelle, drückt man auf dieselbe, so hat die Kranke einen lebhaften, bohrenden, blitzschnell vom Kreuze auf die Fusssohle auftretenden Schmerz, bei dem sie laut aufschreit. — Erschöpfung — Tod.

Obduction: Gehirn, Herz und Lungen normal. Die Bauchaorta ist durch eine in der Höhe des Zwergfells liegende Geschwulst an der Wirbelsäule befestigt, diese geht vom 10. Brustwirbel aus, erweist sich als „Markschwamm“, die Masse war in den Wirbelkanal gedrungen, hatte das Rückenmark zur Seite gedrängt und zur Atrophie gebracht. Dura unverändert, Arachnoidea getrübt.

8. Black*) erzählt einen Fall von Krebs der Halswirbelsäule. Pat. Schreiber, 35 Jahr alt, hatte seit 10 Mon. vor seinem Tode Schmerzen am Halse und in den Schultern. 7 Monate darauf wurde ein Kürzer- und Dickerwerden des Halses beobachtet. Nach und nach wurde ihm das Schreiben immer mehr erschwert, er blieb aber doch Schreiber bis vier Wochen vor seinem Tode. Am Morgen seines Todestages trat plötzlich Unfähigkeit ein, den rechten Arm und das linke Bein zu bewegen, und bald wurde die Paraplegie vollständig. Das Gefühl blieb bis zum Tode erhalten.

Die Section zeigte in der Höhe des 2. u. 3. Halswirbels eine wallnussgrosse Geschwulst, welche die beiden Wirbel fast ganz, zum Teil auch die zwischenliegenden Wirbelknorpel zerstört hatte und weit in den Wirbelkanal hineinragte, so dass das Rückenmark vollständig comprimiert und gänzlich erweicht war. Unter dem Mikroskop zeigte die Geschwulst „unregelmässige Kernzellen und die gewöhnlichen Elemente bösartiger Neubildung, aber keine Fetttröpfchen oder Körnchen." — Aus einem solchen Befunde allein ein Sarcom zu diagnostizieren, wäre allerdings etwas schwierig!

9. C. Sudhoff**). Ein Mann, 65 Jahre alt, wurde am 21. I. 1875 in die Klinik aufgenommen. Pat. war vollkommen gesund bis Ende Nov. 1874 gewesen. Damals sprang ihm ein Stier auf den Rücken und drückte ihn mit dem Bauche gegen den Rand des Futterbehälters. Jedoch wurde vom Pat. dieser Verletzung wenig Bedeutung geschenkt. Anfang Dec. 1874 traten Schmerzen in der Magengegend auf: „Ein Drücken gerade als wenn ein Reif drum wäre." Nach einer Woche trat Schwäche in den Füssen ein, dieselben waren kalt, pelzig, zugleich das Gehen unsicherer. Pat. blieb 6 Wochen lang im Spital, wo er meist herumging; doch nahm die Gehfähigkeit etwas ab; etwa 14 Tage vor seiner Aufnahme wurden die Beine auffallend schwächer und fingen an zu zittern. Auch musste Pat. bereits kathetrisiert werden.

*) Med. Times and Gaz. Juni 11. 1864.

**) Jnaug. Diss. Eerlangen 1875.

Am 24. I. ist die Motilität des linkenBeines erheblich verringert, Reflexerregbarkeit bedeutend gesteigert, geringe Herabsetzung der Sensibilität an beiden Unterextremitäten.

Am 31. I. Decubitus am Kreuzbein und linken Trochanter. Das linke Bein vollständig paralytisch und anästhetisch. „Ich weiss nicht mehr, wo mein linker Fuss ist."

Am 2. II. sind Unterschenkel und Fuss auch des rechten Beines in keiner Weise mehr bewegbar. Sensibilität am rechten Unterschenkel gleichfalls aufgehoben, Reflexerregbarkeit nicht unbedeutend gesteigert.

Am 16. II. wird eine Difformität der Wirbelsäule bemerkt, der Dornfortsatz des 9. Brustwirbels springt stark nach hinten vor, der 8—10. Dornfortsatz auf Druck sehr empfindlich. Die Grenzen der Analgesie und Anaesthesie steigen langsam in die Höhe bis zum Nabel, den Rumpf horizontal umziehend.

Am 1. III. bemerkt man plötzlich eine neue Difformität: Die Proc. spin. der 3. und 4. Brustwirbel springen stark vor. An der Aussenseite des linken Oberschenkels bis zum Knie vom Decubitus ausgehende Phlegmone.

Am 4. III. Tod. Die Temperatur hatte in letzter Zeit immer über 39° betragen.

Section: Die Proc. spinosi des 3.—4. desgl. des 8.—9. Brustwirbels sind deutlich prominent. Bei der Eröffnung des Wirbelkanals zeigt sich der Dornfortsatz des 8. Brustwirbels sehr beweglich, an seiner Basis trägt er eine saftig weiche, rötliche Gewebsmasse, durch welche der Knochen angefressen ist. In gleicher Höhe liegt im Wirbelkanal eine feste fleischige Masse, welche vom linken Schenkel des Wirbelbogens ausgehend sich in einer Breite eines Fingers über das von der Dura umkleidete Mark hinüberzieht. Dura selbst und die weichen Häute normal, nur sind ihre Blutgefässe etwas varikös erweitert. Das Rückenmark ist in einer Breite von etwa 2 ctm flach eingeschnürt, es ist erweicht, die graue Substanz hebt sich nicht so deutlich ab von der weissen, und ist graurot verfärbt. Die Körper des 7.—9. Brustwirbels sind zum Teil ganz in eine gelbrote,

saftige Gewebsmasse verwandelt. Der 3. Brustwirbel stellt eine 1—2″ dicke vollkommen weiche, dunkelrote, aus Geschwulstmasse bestehende Gewebsschicht dar. In mehreren Brust- und Lendenwirbeln, desgl. der 3. und 8. Rippe kleinere etwa haselnussgrosse Geschwülste von derselben Textur.

Die mikroskopische Untersuchung ergab ein gewöhnliches Rundzellenfarcom, reichlich von weiten Capillaren durchzogen.

10. Achille de Giovanni*) teilt die Krankengeschichte einer 16jährigen Bäuerin mit, welche vollkommen gesund war und kurz vor Beginn ihres schweren Rückenmarksleidens kein anderes Zeichen von Krankheit darbot, als ein seit zwei Monaten bestehende Amenorrhoe, welche für die Pat. keine weitere Beschwerden zur Folge hatte. Die letzten drei Tage vor der Katastrophe wurde ein plötzlich entstandener, sehr heftig auftretender Schmerz zuerst im 8. rechten, dann im 9.—11. linken Intercastolraum empfunden. Diese Schmerzen waren schon in Abnahme begriffen, als in der dritten Nacht nach Beginn derselben eine plötzliche Lähmung beider Unterextremitäten eintrat. Nach achtwöchentlichem Krankenlager starb Pat.

Bei der Section fand sich links am 8. u. 9. Brustwirbel ein 5 ctm langer, 3 ctm breiter, $1^1/_2$ ctm hoher derber von der intacten Costalpleura bedeckter Tumor. Innerhalb des Wirbelkanals in der Höhe des 7.—10. Brustwirbels befand sich eine mit dem ausserhalb desselben liegenden Tumor zusammmenhängende Geschwulst, welche von dem Knochen leicht, von der Dura schwer loszulösen war. Die Rückenmarkssubstanz war an jener Stelle etwas schmaler, Dura und Pia unversehrt. Die Geschwulst bestand aus Bindegewebe und zahlreichen kleinen Kernen, ein Befund, der noch am meisten für Sarcom spricht.

11. Hutin.**) M. Diener, 20 Jahre alt, hatte sich

*) Centralblatt für medic. Wissenschaften 1872. Jahrg. X. Seite 140.

**) Sammlung zur Kenntnis der Gehirn- und Rückenmarkskrankheiten von A. Gottschall. 1837. 12. Beobachtung cfr. Charité-Annalen XI. Heft 3, pag. 65.

bis zum Alter von $18^1/_2$ Jahren stets wohl befunden. Um diese Zeit traten schmerzhafte Stiche in den Lenden ein, welche zeitweise verschwanden und wiederkehrten. Anfangs auf die Lendengegend beschränkt, setzten sie sich bald auf die Schultern, Brust und untere Gliedmassen fort: letztere wurden zum Gehen zu schwach. Man entdeckte eine kleine Erhabenheit in der Dorsalgegend der Wirbelsäule (Ord. 2 Moxen), trotzdem wuchs die Geschwulst, die Unterextremitäten wurden steif und konnten nur mit der grössten Mühe gebeugt werden. Die Empfindung war erloschen bis zur Höhe der Basis der Brust. Urin und Faeces gingen unwillkürlich ab. Fortdauernd lancinierende Schmerzen. Tod durch Opisthotonus.

Section: Hydrocephalus. Prominente Geschwulst im Rücken, deren hervorspringender Teil der 8. Brustwirbel ist; die beiden letzten Hals- und alle Rücken- und Lendenwirbel waren mit Geschwülsten in verschiedenen Zuständen angefüllt. Sechs Wirbelkörper waren gänzlich zerstört, und breiig-eitrige Massen nahmen ihre Stelle ein, nur einige sehr unregelmässige Knochenstücke sind übrig geblieben. In der Mitte dieser Heerde fand sich eine grosse Anzahl isolierter. Die übrigen Wirbel hatten ihre normale Form und Beschaffenheit behalten, nur wenn man sie perpendiculär teilte, fand sich eine grosse Anzahl Geschwülste, teils aus härteren, teils aus käsigen Massen; einige waren erweicht und eitrig. Die Dura ist verdickt, an Stelle der Geschwulst mit der Pia innig verwachsen, ihre äussere Fläche vom 2.—10. Rückenwirbel von rötlich schwammigem Aussehen. Das Rückenmark zeigt sich vom 4. Dorsal-Nervenpaar bis zur Lendengegend erweicht und in eine graugelbliche Masse verwandelt; in dieser Ausdehnung sind die hintern Wurzeln ganz atrophisch, während die vordern noch eine geringe Menge Mark enthalten. Lunge und Herz gesund, desgl. die Bauchorgane.

12. E. v. Ludwiger: De specimine quodam carcinomatatis columnae vertebralis. Inaug. Diss. Regimonti 1866*)

*) Leyden, Klinik. der Rückenmarkskrankheiten 1874.

F. M. Schuhmacher, 62 Jahr alt, hereditär nicht belastet, hat in der Kindheit die Pocken, später Intermittens, vor etwa 10 Jahren Pneumonie durchgemacht. Vor 6 Jahren brach er sich durch Fall von der Leiter zwei Rippen, welche Verletzung ohne Complication heilte. Das gegenwärtige Uebel datiert vom März 1865. Aus unbekannter Ursache traten Schmerzen im Rücken auf, die bald sehr heftig wurden und sich gegen Weihnachten im ganzen Körper verbreiteten, sodass Pat. sein Gewerbe nicht weiter fortsetzen konnte. Vor cr. 7 Wochen bemerkte er eine Schwäche des linken Schenkels, infolge deren er öfter fiel und nur mit Hülfe eines Stockes gehen konnte. Allmählich nahm die Lähmung zu, sodass Pat. das Bett hüten musste und nun mit grosser Mühe die untere Extremität aufheben konnte. Strecken und Umdrehen des Oberkörpers geschieht nur mit grosser Mühe und Schmerzhaftigkeit. Appetit nicht gering, Obstipatio alvi, Urinentleerung normal. Im weiteren Verlauf wurden die Schmerzen, welche den unteren Teil des Thorax umfassen, so heftig, dass sie dem Pat. die Nachtruhe rauben. Auf dem Kreuzbein beginnender Decubitus. Eine Deformität oder ein auf bestimmte Wirbel localisierter Schmerz ist nicht vorhanden. Vollkommene Paraplegie, Reflexerregbarkeit der Unterextremitäten erhöht, die Sensibilität fast erloschen, die Abnahme derselben beginnt schon in der Nabelgegend, die Färbung der Unterextremitäten ist die normale. Urin übelriechend, ammoniakalisch, mit reichlich eitrigem Sediment.

15. Juni. Puls und Respiration sehr beschleunigt, Sensorium benommen Decubitus sehr ausgebreitet, Urin von foetidem Geruch mit reichlich eitrigem Sediment. Reflexerregbarkeit erloschen, Collaps. Tod.

Obduction am 16. Juni.

In der Gegend des 8.—12. Brustwirbels findet sich zwischen den Processus spinosi eine rötliche weiche Masse, welche einen derselben fast ganz umfasst, ohne in seine Substanz einzudringen. Weiter von der Wirbelsäule entfernt sind die tiefen Rückenmuskeln von diesen mürben, me-

dullären Massen durchsetzt. Ein kleiner Fortsatz geht von dieser Masse in das 9. Spatium intercost. ein anderer in den canalis spinalis, jedoch ist Dura und Pia intact.

An der linken Seite der Wirbelsäule und zwar entsprechend dem 1. Lendenwirbel findet sich eine rötliche, breiig-weiche Geschwulst, welche sich in die seitlichen Partien des bezeichneten Wirbelkörpers einsenkt und diesen Körper bis auf die Mittellinie zerstört hat. Dieselbe wird leicht vom Skalpell bis auf den Spinalcanal durchstochen.

Am Ort der Compression ist das Rückenmark etwas flacher, die weisse Substanz etwas durchscheinend graulich, der Lendenteil desselben ist leicht zerreisslich, der unterste Teil stark erweicht. Der Durchmesser des Rückenmarks an der comprimierten Stelle beträgt cr. 3‴, ober- und unterhalb $4^1/_2$‴.

13. Als secundäres Wiebelsarcom aufzufassen ist der von Hübner*) beobachtete Fall.

F. H., Maurer, 28 Jahr alt, kräftig gebaut, ist bis zum 24. Nov. stets gesund gewesen. Seitdem klagt er über Schmerzen im Rücken und Husten. Am 28 es. besteht geringes Fieber 38,5°, Puls 92. Man findet kleinblasige Rasselgeräusche auf beiden Lungen. Bei Druck und Bewegung Steigerung der Schmerzen. Bald darauf treten ziehende Schmerzen auf und öfters schmerzhafte Zuckungen in beiden Beinen, Motilität nimmt auch etwas ab. Penis halb erigiert und hält die Erection etwa 3 Tage an. Dazu Taubheit in den Zehen und dem ganzen Fuss. Obstipatio alvi et Retentio urinae.

3 XII. Anaesthesie bis eine Hand breit unter der Brustwarze, Lähmung der Bauchmuskeln, mühsame Respiration, pleuritisches Exsudat, bald darauf Decubitus an Ferse und Kreuzbein.

10 XII. Taubsein an der linken Hand im Gebiet des N. ulnaris, sehr ausgedehnter Decubitus, an den Genitalien

*) Ueber Krebs der Wirbelsäule. Deutsche Klinik XVII. 1865. No. 34—37.

beginnendes Oedem, Lähmung der Sphincteren, alkalischer Harn. Marasmus. Tod.

Section: Decubitus bis auf den Knochen des Os sacrum in seiner ganzen Ausdehnung, desgleichen an Fersen, Zehen, Knöcheln und Trachanteren. Im Thorax kindskopfgrosser länglicher Tumor im hintern Mediastinum, geht nach unten bis zum 8. Wirbel, komprimiert die linke Lunge vollständig, ist hinten frei von den Rippen abzulösen. Die Aorta ist fest mit dem Tumor verwachsen. Das Capitulum der 6. linken Rippe ist durch denselben usuriert, die Wurzel des entsprechenden Wirbelbogens durchbrochen, sodass die Geschwulst durch das cr. 1" grosse Loch in den Canal hineinragt und sich in einer Ausdehnung von $3^1/_2$" auf der Dura ausbreitet. Im Innern des 5. und 6. Brustwirbelkörpers sind secundäre Knoten, gelbe, teils feste, teils weiche Massen. Die Bandscheibe zwischen beiden Wirbeln ist erhalten. — Dura normal, Pia stärker vaskularisiert. — Die Medulla spin. selbst ist in der Gegend des 6. Brustwirbels platt gedrückt, im höchsten Grade breiig erweicht, grauweiss. Die Erweichung pflanzt sich nach oben nicht weiter fort, wohl aber nach unten, bis zur cauda equina und den austretenden Nerven.

Der Tumor, welcher nach dem mikroskopischen Befunde, den Beobachter mitteilt, ein Lymphosarcom zu sein scheint, ging von Lymphdrüsen im hintern Mediastinum aus, hatte einen Wirbel direkt usuriert und in zwei anderen Wirbelkörpern zu Metastasen geführt.

14. Einen Fall von Myxosarcom teilt Leyden mit in seiner Abhandlung über Krebs der Wirbelsäule.*)

P. C., Kaufmann, 49 Jahr alt; seine Mutter ist an Schwindsucht gestorben, er selbst ist bis zu seinem 20. Jahre stets gesund gewesen, damals machte er ein nervöses Fieber durch. Im Nov. 1870 litt er acht Wochen an Pneumonie. Ende Juli 1871 trat beim Pat. leichtes Frösteln auf, dazu gesellte sich Mitte Aug. ein heftig bohrender Schmerz im Kreuz an derselben Stelle, die jetzt auf Druck sehr empfind-

*) Klinik der Rückenmarkskrankheiten. 1874.

lich ist, in der Höhe der untern Brustwirbel. Beim Sitzen und Bücken steigerten sich die Schmerzen sehr; letztere gingen später auf Hüfte, Oberschenkel und Knie über, sie waren eigentümlich durchschiessend und in den Beinen so heftig, dass Pat. nicht gehen konnte. Ende Sept. gesellte sich hierzu eine Schwäche der Unterextremitäten, auch traten ab und zu Zuckungen auf. Zu gleicher Zeit traten in: Nacken Steifigkeit und Schmerzhaftigkeit auf, sodass jede Bewegung des Kopfes unmöglich war. Anfangs Oct. bemerkte Patient eine starke Anschwellung der linken Seite des Halses. Entsprechend dem untern Rippenrand besteht zeitweise das Gefühl eines um den Leib gelegten Reifes.

27. Nov. 1871. Pat. kann den Kopf nur mehr in die Höhe heben, indem er mit der flachen Hand den Hinterkopf stützt. Die Proc. spin. der obersten Halswirbel sind verdickt, abgeflacht und sehr schmerzhaft. Die Arme sind vollständig frei und schmerzlos, die Beine stark abgemagert, das linke ödematös. Die Bewegungen sind sehr beschränkt, die Empfindlichkeit nur wenig vom Normalen abweichend. Am Rücken zeigt sich eine in der Höhe der untersten Brust- und obersten Lendenwirbel stumpfwinklig hervorspringende, flachgewölbte Difformität, welche bei Druck sehr empfindlich ist. Appetit nicht gut, Obstipatio recti. Urin normal.

5. Dec. Sensorium stark benommen. Urin und Stuhlgang sind ins Bett gelassen. Beine hochgradig gelähmt, Sensibilität hat sehr abgenommen. Selten Reflexzuckungen. Starkes Oedem beider Schenkel. Pat. klagt noch über heftige Schmerzen, die vom Nacken in die Arme ausstrahlen, sowie über Schmerzen längs der Rippen und im Kreuze.

8. Dec. Seit gestern Temper. über 38,5°. Collaps. Tod.

Section: Die Proc. spinosi der beiden unteren Brustwirbel sind in einen grossen bis an die Rückenfascie reichenden Tumor verwandelt, welcher teils breiig zerfallen ist, und in dessen Innerem sich kleine Knochenstücke fühlen lassen; dasselbe Verhalten zeigt der Proc. spin. des 3. Brustwirbels. Ferner wird der Raum zwischen dem Proc. spin. des

Epistropheus und dem des 3. Halswirbels durch einen gegen den Spinalkanal vordringenden pflaumengrossen Tumor ausgefüllt von derselben Textur.

Am Vorderrand des For. magnum, entsprechend dem Dens Epistrophei, ist die Dura durch eine mehrere Linien, dicke weichfeste Geschwulstmasse vorgedrängt. Dem entsprechend erscheint die Med. oblongata leicht abgeplattet und auf dem Durchschnitt an den Pyramidensträngen etwas erweicht. Der Proc. odont. bricht bei der Herausnahme ab, letzterer wie auch der Körper des Epistropheus, ebenso mehrere Lendenwirbel erscheinen auf dem Durchschnitt von Geschwulstmasse durchsetzt.

Dura und Pia, ebenso das Rückenmark sind im Ganzen normal, nur ist letzteres am oberen Ende der Halsanschwellung etwas erweicht. — Zwei Drüsenpackete an der Seite des Halses bestehen aus derselben Geschwulstmasse, desgl. kleinere Tumoren an der 5. und 6. Rippe und in den beiden fossae iliacae.

Den von Leyden*) beschriebenen zweiten Fall von Wirbelkrebs möchte ich als zweifelhaft nicht hierherzählen, da sich ausser dem Wirbelkrebs noch ein Knoten in der Leber und vergrösserte epigastrische Drüsen vorfinden.

15. L. Greger.**) Ueber Spindelzellensarcom des Kreuzbeins als Ursache von Ischias postica.

L. Th. Schäfer, 54 Jahr alt; ist bis vor etwa 10 Wochen stets gesund gewesen. Damals bekam er plötzlich Reissen und Stechen in der rechten Hüfte und dem rechten Oberschenkel. Die Schmerzen strahlten bis in die Mitte der Wade aus und wurden so heftig, das Pat. schliesslich nicht mehr laufen konnte.

29/XII. Eine bedeutende Hyperaesthesie und Schmerzhaftigkeit ist an der Austrittsstelle des N. ischiadicus aus dem Becken und im Verlaufe desselben an der hintern Seite des rechten Oberschenkels zu bemerken; auch die rechte

*) Charité-Annalen. 1863. XI Heft 3 p. 64.

**) Inaug. Diss. Greifswald 1884.

Wade ist zum Teil schmerzhaft, Patellarreflex beiderseits vorhanden.

19/I. Decubitus am Kreuzbein, Pat. kann sich nicht mher allein aufrichten oder ein Glas fest in der Hand halten. Zu einer schon früher bestehenden Nephritis gesellte sich eine croupöse Pneumonie und führte am selben Tage zum exitus letalis.

Section: Im kleinen Becken, am rechten Rande des zweiten Kreuzbeinwirbels war eine leicht fluctuierende, sich in der Ausdehnung eines kleinen Hühnereies hervorwölbende Geschwulst zu fühlen. Das Kreuzbein wurde daher mit den anstossenden Knochenteilen herausgenommen und es ergab sich, dass fast die ganze rechte Hälfte des I. Kreuzbeinwirbels bis zum IV. herab von einer Geschwulst in einer Längsausdehnung von 11 cm. ersetzt war. Die grösste Querausdehnung betrug etwa 4 cm. Diese Geschwulst reichte einerseits bis an die Synchondrosis sacro iliaca, anderseits bis in den Wirbelkanal, sie war weich und blass von hühnerfleischartigem, fasrigem Aussehen. Durch dieselben wurden die Nervenstämme des Lumbalis, sodann die des I—III. Sacralis von vorn nach hinten platt gedrückt. Letztere waren von blassgrauem, sulzigem Aussehen und stark verminderter Consistenz. Linkerseits fand sich seitlich von den Körpern des I. und II. Kreuzbeinwirbels ein etwa wallnussgrosser weicher Geschwulstknoten, welcher den I. Sacralnerven stark comprimiert hatte.

Beide Darmbeinschaufeln zeigten auf dem Durchschnitt kleinere Geschwulstherde.

Die mikroskopische Untersuchung des Tumors erwies ein Spindelzellensacrom.

Nunmehr möchte ich den von Herrn Prof. Seeligmüller beobachteten Fall anführen.

16. D., Buchhalter, 51 Jahre alt, aus S. ist als Kind stets skrophulös gewesen, eine Schwester starb an Brustkrebs. Als junger Mann acquirierte Pat. Gonorrhoe, Schanker nicht concediert. Sonst bis auf Kleinigkeiten stets gesund gewesen; seine Frau leidet seit Jahren am Uterus, Kinder gesund.

Pat. sieht seit Sommer 86 leidend aus; vor cr. 6 Wochen begann seine jetzige Krankheit mit heftigen Intercostalschmerzen, links in der Höhe der 7.—9. Brustwirbel vom Rücken nach der Herzgegend hin ausstrahlend. 14 Tage später bekam er heftige Diarrhoe. Trotzdem schleppte er sich täglich zweimal nach der cr. 10 Minuten von seiner Wohnung entlegenen Fabrik und zurück, vor 14 Tagen mehr getragen zum letzten Mal. Die Lähmung der beiden Unterextremitäten nahm rapide zu. Seit cr. 8 Tage Dysurie, Pat. muss kathetrisiert werden, Stuhl sehr angehalten. Potenz soll bis vor Kurzem erhalten gewesen sein.

Status praesens vom 27/XII. 1887.

Kleiner, zarter, schwacher Mann mit gelblichem Teint, früh gealtert, Arcus corneae senilis, beginnendes Atherom deutlich ausgesprochen. Puls beschleunigt und hebend, Temperatur etwas erhöht. — Herz zeigt an der Spitze leichte Geräusche, zweiter Pulmonalton etwas klappend. — Zunge und Appetit normal. Nirgends Spuren von Lues.

Motilität. Beide Unterextremitäten total gelähmt, regungslos, die oberen sind vollständig frei und kräftig. Faradische Erregbarkeit normal.

Sensibilität. Die Proc. spinosi des 2.—6. Brustwirbels zeigen auf Druck heftige Schmerzen, wenig schmerzhaft sind die seitlichen Partien und die ensprechenden Intercostalräume. Die Gegend des 2. Brustwirbels ist besonders prominent, weniger die des 3. und 4ten.

Anaesthetische Zonen:

1. Hinten eine kleine unbestimmte Zone, etwa 2—4 Finger breit in der Gegend des 1. Rippenbogens, wo das Tastgefühl ein wenig herabgesetzt ist.

2. Haut über beiden Quadriceps und Adductoren.

3. Schmale Streifen längs der Fibulae.

4. An der Fusssohle und zwar an der Spitze deutlicher wie an der Ferse. — Die betreffenden Zonen sind links deutlicher wie rechts.

An den Händen hat Pat. vor einigen Tagen Kribbeln bemerkt, dasselbe ist jedoch wieder verschwunden.

Reflexe:

Patellarreflexe gesteigert, Fussphänomen vorhanden, Kitzelreflexe erhöht links mehr wie rechts, Hoden- und Bauchreflexe fehlen.

Diagnose. Compressionsmyelitis, wahrscheinlich durch Spondylitis.

Prognose. Valde dubia.

Therapie. Gewichtsextension in Halle, bisher Morphium wegen den neuralgischen Schmerzen, jedoch soll ihm dasselbe entzogen werden.

Seit 30/XII in Halle.

Deutlicher Gibbus am 7. Halswirbel und Oedem zwischen den Schultern. Nachdem Pat. sich auf dem Wasserkissen, welches er seit 8 Tagen hat, sehr erholt, gut gegessen und für Stuhl und Urin gehörig gesorgt war, ging es bis zum 8. Jan. sehr gut.

In der Nacht vom 8. bis zum 9. Jan. bekommt Pat. viel Durst, am 9. beträgt die Temperatur 39,5°. Er zeigt Verfall, Apathie. Auf der rechten Hinterbacke zeigt sich ein halbkartengrosser ovaler Decubitus, derselbe wird durch Aufstreuen mit Jodoform und Verbinden mit Sublimatgaze behandelt, worauf derselbe gute Granulationen und Tendenz zur Heilung zeigte. Ende Jan. Decubitus fast verheilt. Urinmenge ziemlich bedeutend. Mitte Februar. Auf der Hinterbacke Decubitus ganz verheilt, dagegen sind an beiden Fersen tiefgehende Geschwüre, die brandigen Partien haben sich noch nicht abgestossen. Desgl. hat ein acuter Katarrh die oberen Luftwege ergriffen, Sputum enthält keine Tuberculbacillen. Spastische Lähmung der Unterextremitäten mit Equinusstellung der Füsse.

Der weitere Krankheitsverlauf in den nächsten vier Monaten bot im Allgemeinen dasselbe sich immer wiederholende Bild. Trotz Wasserkissen und allen sonstigen Vorsichtsmassregeln bildeten sich ausserdem noch an den Crist.

ant. sup., Condylen, Kreuzbein, kurz an jeder Stelle, die etwas gedrückt wurde, Decubitaldefecte. Jeder neue Decubitus, jede Eiterverhaltung in einem solchen wurde durch eine rapide Steigerung der Temperatur bis 40° und entsprechende Störungen des Allgemeinbefindens angezeigt. Auf diese Weise magerte Pat. bis zum Skelet ab, es bildeten sich Contracturen an allen Gelenken der unteren Extremitäten; völlige Erschöpfung, benommenes Sensorium. Tod am 15. Juni 1888.

Section am 16 VI 1888 im hies. path. Institut.

Reichlich mittelgrosse, stark abgemagerte Leiche eines alten Mannes. In der Gegend des Kreuzbeines ein Handtellergrosser Decubitus; an den Crist. ant sup., Hacken, beiden Condylen ebenfalls Decubitaldefecte; Haut von schmutzig weisser Farbe, unelastisch, über dem aufgetriebenen Abdomen leicht cadaverös gefärbt; am Unterschenkel Oedem. Paniculus adiposus wenig erhalten.

Die Brust- und mit Ausnahme der Nieren auch die Bauchorgane zeigen keine Abnormitäten.

Die linke Niere ist ziemlich gross, von mässig derber Consistenz, Kapsel löst sich leicht. Oberfläche erscheint gefleckt: Der Hauptsache nach hellgraurot mit dunkelroten Flecken dazwischen. Auf dem Durchschnitt ist sie blass; in der Nierenvene an ihren Verzweigungen sitzen Gerinnselpfröpfe, die auf dem Querschnitt geschichteten Bau zeigen. Rechte Niere verhält sich an Grösse und Consistenz wie die linke. Auf ihrer Oberfläche heben sich von der grauroten Grundfarbe, grosse diffuse dunkle Flecke und kleinere weisse kreisförmige Partien mit hyperämischer Umgebung ab. Auch hier sitzen in den Venenverzweigungen Gerinnsel.

Nebenieren intact, Uretheren von normaler Weite. Harnblase ziemlich dilatiert, enthält gelben durch fein weisse Flocken getrübten Urin. Schleimhaut leicht gefaltet von schiefergrauer Färbung.

Der Processus spinosus des II. Brustwirbels mässig stark prominent, nach Oeffnung des Wirbelkanals zeigt sich

derselbe in der Gegend des III. hauptsächlich des IV. Brustwirbels durch zwei seitliche, flach prominente Geschwulstmassen verengt. Die der linken Seite ist etwa 3 ctm. lang, $1^1/_2$ ctm breit. Die Flächenausdehnung der rechten beträgt 2,08 ctm. Die Form der Geschwulst gleicht der einer Bohne. Sie liegen unter dem Periost und scheinen mit hellgrauroter Farbe durch dasselbe hindurch *) II. III. IV.—VI. Wirbelkörper werden herausgenommen und es findet sich an der Vorderfläche des IV. hinüberreichend zum V. und VI. Wirbelkörper eine höckrige Geschwulstmasse, die in einer Breite von 8 ctm die Wirbelsäule umgreift. Die Geschwulst von ziemlich weicher Consistenz. Die Wirbelkörper werden der Länge nach aufgesägt; der Körper des IV. ist von blasserer Färbung als die anderen. Das Rückenmark ist der verengten Stelle entsprechend abgeplattet, doch erstreckt sich diese Abplattung nur wenige ctm nach oben und unten hin. Auf dem Durchschnitt zeigt die abgeplattete Stelle verminderte Consistenz, etwas oberhalb der Stelle erscheinen die Gollschen Stränge stark gelatinös, weiter nach abwärts sind diese Veränderungen nicht zu constatieren, vielleicht eine Differenz in dem Farbenton der Seitenstränge.

Die Dura des Rückenmarks zieht unverändert an der Geschwulst vorbei.

Die mikroskopische Untersuchung der Geschwulst ergab ein äusserst zellreiches Rundzellensarcom.

Dasselbe war vom Knochengewebe des IV. Brustwirbelkörpers ausgegangen, hatte denselben ganz durchsetzt, ohne ihn sehr zur Erweichung zu bringen, sich dann, das Periost vor sich herschiebend, sowohl nach vorn hin zur Brusthöhle ausgebreitet, und hier eine höckrige etwas über wallnussgrosse Geschwulstmasse gebildet, als auch nach innen zum Spinalcanal ausgedehnt. Hier hatte es zwei kleinere, weniger prominente Tumoren, von denen der linkerseits grösser war, als rechts, gebildet und so zur Compression des Rückenmarks geführt.

*) cfr. Tafel am Ende der Arbeit.

Bevor wir zur gemeinsamen Besprechung der Fälle übergehen, sei bemerkt, dass dieselbe sich wesentlich auf die genauer beschriebenen Fälle erstrecken wird, weniger auf die ersten vier, die mir nur in den angeführten kurzen Auszügen zugänglich waren.

Vorkommen und Verbreitung.

Das Sarcom der Wirbelsäule scheint in allen Formen vorkommen zu können; in den näher untersuchten Fällen haben wir zweimal (Fall 9 und 16) ein Rundzellensarcom, einmal (Fall 15) ein Spindelzellen- und einmal (Fall 14) ein Myxosarcom. In den übrigen nicht genauer mikroskopisch untersuchten Fällen, in denen es sich fast stets um einen Tumor von breiiger oder weicher Consistenz handelt, wird man am wahrscheinlichsten entweder ein zell- und gefässreiches oder ein myxomatös degeneriertes Sarcom annehmen. Es sind dies diejenigen Formen, die Leyden als Knochenmyxome bezeichnet. Von sämtlichen angeführten Fällen ist nur einer mit Sicherheit alls Sarcom metastase aufzufassen (Fall 13.) Die primäre Geschwulst — kindskopfgross — sass im hinteren Mediastinum, ausgehend von dortigen Lymphdrüsen. Dieselbe hatte einen Wirbel direct usuriert und in zwei anderen zu Metastasen geführt. Dieses Verhältnis von primären zu secundären Wirbelsarcomen mag der Wirklichkeit jedoch nicht entsprechen. Nach der Arbeit von Stort*), in welcher sämtliche in 17 Jahren im pathologischen Institut zu Berlin zur Section gekommenen Fälle von Sarcom zusammengestellt werden, war nur zweimal die Wirbelsäule primär erkrankt, während siebenmal Wirbelsarcom als Metastase zu constatieren war.

Was den Sitz des Sarcoms betrifft, so sind von Simon**) die Lendenwirbel als Lieblingssitz primärer wie secundärer Ablagerungen bezeichnet worden. In den von mir angeführten Fällen waren fünfmal (Fall 1, 2, 3, 9, 11) eine grössere Anzahl Wirbel, darunter auch die Lendenwirbel, befallen, sodass man

*) Inaug. Diss. Berl. 1878. Ueber Sarcom und seine Metastasen.

**) Paraplegia dolorosa, Berl. klin. Wochenschrift 1870 p. 417.

von einer allgemeinen Sarcomatose der Wirbelsäule zu reden berechtigt war. Lendenwirbel allein waren viermal (Fall 4, 5, 6, 12) erkrankt, sodass man dieselben sehr wohl als einen von dieser Geschwulst bevorzugten Sitz bezeichnen darf. Von Kadner*) wird die Gegend der unteren Hals- und obersten Brustwirbel als Lieblingssitz dieser Affection erwähnt, jedoch scheint dieses hier keine Bestätigung zu finden. Meist ist der Wirbelkörper primärer Herd der Erkrankung, gern greift der Tumor aber auf die Fortsätze und Wirbelbogen über und verengt durch Auftreibung derselben die Intervertebrallöcher. In einem Fall (Fall 14) entwickelte sich das Sarcom primär im Dornfortsatz und bildete von hier grosse hervorragende Tumoren in der Muskulatur des Rückens.

Aetiologie:

Man ist allgemein der Ansicht, dass das Sarcom zu den Geschwulstformen gehöre, die mehr dem jugendlichen Alter eigen sind.

Hinsichtlich seines Vorkommens an der Wirbelsäule scheint das jugendliche Alter jedoch keine Rolle zu spielen, denn gerade in den Fällen, in denen eine genaue histologische Untersuchung vorliegt und wir die bestimmte Diagnose Sarcom finden (Fall 11, 14, 15, 16), sind es Patienten von 65, 54, 51 und 49 Jahren. Diese genaue Angaben von Sarcom in den Fällen, die bejahrte Individuen betreffen, haben nicht wenig dazu beigetragen, die in mir von vornherein aufsteigenden Zweifel über die Natur verschiedener Tumoren in weniger genau untersuchten Fällen bei alten Patienten zu heben.

Ein Trauma, welches als weiteres wichtiges Moment bei der Aetiologie des Sarcoms angeführt zu werden pflegt, finden wir nur in vier von sämtlichen Fällen in der Anamnese erwähnt. (In zwei von Ollivier, sub. 9 und 12). Ebenso häufig scheint es sich um einen chronischen Reiz zu handeln. Zu Fall 14 bemerkt Leyden**) besonders: „als Kaufmann

*) Archiv der Heilkunde Jahrg. XVII. Hett 6. Leipzig 1876.
**) Klinik der Rückenmarkskrankheiten p. 298.

reiste Pat. viel und musste nicht allein auf der Eisenbahn, sondern auch auf holperigen Wegen fahren, eine Aetiologie, die durchaus nicht unwahrscheinlich ist.“ Im Gegensatz hierzu möchte ich hervorheben, dass unter den angeführten Fällen mehrere vorkommen, die Patienten betreffen, deren Beruf es erfordert eine meist sitzende Lebensweise zu führen. Es sind dies in Fall 8 ein Schuhmacher, Fall 12 ein Schreiber und Fall 16 ein Buchhalter.

Symptome.

Die Erscheinungen, welche der Wirbeltumor macht, lassen sich am besten einteilen nach dem Vorschlage von Charcot in wesentliche (Sympt. intrinsèques) und in unwesentliche (Sympt. extrinsèques). Zu ersteren rechnet Autor die Erscheinungen, die direct durch Compression des Rückenmarkes verursacht werden, zu letzteren: a. die lokalen Erscheinungen der Wirbelerkrankung. b. die Symptome, welche durch Reizung der Nervenwurzeln hervorgerufen werden.

Beginnen wir mit den lokalen Zeichen der Wirbelerkrankung als den einfachsten, jedoch keineswegs als den immer zuerst auftretenden. Hierher gehören Deformität, gestörte Beweglichkeit und der Wirbelschmerz.

Die Deformität ist hauptsächlich bedingt durch das Zusammensinken eines oder mehrerer Wirbel, deren Körper von erweichten Geschwulstmassen durchsetzt sind. Unter dem Gewicht des Rumpfes findet eine Verschiebung des erweichten Wirbels statt, infolge deren der Processus spinosus nach hinten hervortritt. Auffallend ist es nur, dass nicht immer der am meisten erkrankte Wirbel, sondern zuweilen ein benachbarter mehr prominiert. So ist im Fall 16 der vierte Brustwirbel der von der Geschwulst durchsetzte, und der Proc. spinosus des 2. Brustwirbels ragt am meisten hervor. Diese Deformität unterscheidet sich von der bei Spondylitis zunächst durch ihre Form, indem sie weniger spitzwinklig zu sein pflegt, wie beim Malum Pottii, ausserdem ist sie meist weniger hochgradig. Letzteres hat wohl seinen einfachen Grund darin, dass die Patienten frühzeitig bettlägerig werden. Ferner, jedoch viel seltener, kann die Deformität zustande kommen,

wenn die Geschwulst von dem Proc. spinosus oder transversus selbst ausgeht. (Fall 7. 12. 14.)

Der Wirbelschmerz findet sich teils inform des umschriebenen Druckschmerzes (Fall 9. 10. 12. 16), meist klagen die Patienten jedoch über weniger circumskripte Schmerzen im Rücken oder in den Lenden, die eine hochgradige Heftigkeit erreichen können, sich jedoch von den unten zu beschreibenden neuralgischen Schmerzen sehr wohl unterscheiden.

Gestörte Beweglichkeit ist ebenso wie die Deformität meist nicht so deutlich ausgesprochen wie bei Spondylitis. Dieselbe ist wohl hauptsächlich bedingt durch die grosse Schmerzhaftigkeit. Nicht nur Drehung und Beugung ist meist verhindert, sondern jeder auch nur der geringste Lagewechsel wird von den Patienten vermieden, aus Furcht von Aerbation ihrer Schmerzen. Neben letzteren sind es natürlich auch die anatomischen Veränderungen, die krebsige Zerstörung und Erweichung der Wirbel, die Infiltration des benachbarten Gewebes etc., welche die verminderte Beweglichkeit verursachen.

Gehen wir jetzt zu den Erscheinungen über, welche durch Reizung der Nervenwurzeln hervorgebracht werden. Die Reizung wird hervorgerufen durch die Compression der Nerven besonders bei ihrem Durchtritt durch die Foramina intervertebralia. Dies kann entweder dadurch bedingt sein, dass ein circumskripter vom benachbarten Knochen ausgehender Tumor direct die Nervenwurzeln comprimiert, oder dass die Geschwulst, die ja meist vom Wirbelkörper ausgeht, sich auf den Bogen fortsetzt und durch Auftreibung desselben die Intervertebrallöther verengt, oder durch das Zusammensinken eines oder mehrerer erweichter Wirbel. Findet keine von diesen Möglichkeiten statt, was jedoch nur vereinzelt vorkommt, so haben wir auch keine von nachfolgenden Symptomen. Es zerfallen diese nun in Reiz und Lähmungserscheinungen und zwar sowohl von Seiten der Sensibilität wie der Motilität. Vor allen im Vordergrund stehen die sensiblen Reizerscheinungen; sie sind es gerade, welche diese Affection zu einer der fürchterlichsten und unerträglichsten machen. Es sind

äusserst lebhafte, bohrende Schmerzen, die meist permanent bestehen, die jedoch in Paroxysmen zu wahrhaft grässlichen Exacerbationen, die allen Narcoticis trotzen, ansteigen können. Nach dem Sitz des Tumors sind dieselben verschieden. Meist handelt es sich um Schmerzen, die von der Lendengegend nach den Unterextremitäten den grossen Nervenstämmen entlang ausstrahlen (Fall 4—6. 11—15), in zweien von diesen Fällen (5. 15) bestanden ganz der Ischias entsprechende Erscheinungen, so dass man gar nicht an einen Wirbeltumor dachte. Häufig umziehen sie auch in Form heftiger Intercostalschmerzen den Thorax oder wie ein einschnürender Gürtel das Abdomen. (Fall 9. 10. 12. 14.) Sind mehrere Wirbel in verschiedenen Abschnitten der Wirbelsäule zugleich erkrankt, so können sowohl die Intercostalschmerzen, als auch Schmerzen in den Extremitäten vorhanden sein.

Zu diesen lancinierenden Schmerzen — auch Pseudoneuralgien von Charcot genannt — treten Paraesthesien in denselben Bezirken: Ameisenkriechen, Prickeln, Gefühl von Taub- und Pelzigsein und dergl.

Mit diesen sensiblen Reizungserscheinungen verbinden sich die motorischen: Zukungen und Krämpfe, vorübergehende Rigidität in einzelnen Muskeln oder Muskelgruppen. Im weiteren Verlauf treten dann meist Lähmungserscheinungen sensibler wie motorischer Natur hinzu: mehr oder weniger ausgesprochene Anaesthesie und Parese. Was letztere betrifft, so bemerken Patienten zuerst geringere Gehstörungen, schleppen das eine Bein etwas nach oder können es nicht mehr in die Höhe heben, klagen über schnell eintretende Müdigkeit beim Gehen und dergl. Besteht Anaesthesie und sind zugleich noch die oben erwähnten lancinierenden Schmerzen vorhanden, so nennt man den Zustand Anaesthesia dolorosa.

Meist gehen diese Symptome von Seiten der Nervenwurzeln voran und ihnen folgen die Symp.intrinsèques, welche durch directe Compression des Rückenmarks bedingt sind. Auch hier können sich ganz analoge Reiz- und Lähmungs-

erscheinungen manifestieren, wir wir sie oben bei den Sympt. extrinsèques besprochen haben, nur sind die Neuralgien hier nicht vorhanden. Einen sicheren Beweis, dass das Rückenmark selbst in Leidenschaft gezogen ist, geben die spastischen Erscheinungen und die gesteigerten Sehnenreflexe, ausserdem motorische Lähmung mit erhaltener electrischer Erregbarkeit.

Ausser den bis jetzt besprochenen Symptomen kommt es oft noch zu einer Reihe Krankheitserscheinungen, welche für die Rückenmarkscompression als solche weniger characteristisch sind. Es sind dies diejenigen Symptome, welche auch bei anderen mit Cachexie und Marasmus endenden Erkrankungen vorkommen, sich aber meistens im weiteren Verlauf der Compressionsmyelitis auch einzustellen pflegen: Die Haut wird spröde, trocken und fahl, die Nägel werden rissig. Decubitus bildet sich und zwar nach den Angaben Cruveilhiers selten. Ich kann diesem Autor nach dem vorliegenden Material nicht beistimmen, da fünfmal (Fall 9, 12, 13, 15, 16,) Decubitus und zwar meist sehr ausgedehnter beobachtet wurde.

Ich kann die Besprechung der Symptome nicht beschliessen, ohne einer Krankheitserscheinung Erwähnung gethan zu haben, die schon viel zur Diskussion angeregt hat, ich meine die Paraplegia dolorosa carcinomatosa (Paraplégie douloureuse des cancéreux), eine Bezeichnung, die zuerst Cruveilhier gebrauchte. Sie besteht in einer Lähmung beider Unterextremitäten, begleitet von den oben erwähnten lancinierenden Schmerzen. Cruveilhier hielt diese Form der Paraplegie als besonders characteristisch für die meisten extramedullären Tumoren, während die schmerzlose Paraplegie auf den Sitz der Geschwulst im eigenen Gewebe des Rückenmarks deute.

Um hierauf näher einzugehen, erinneren wir uns zunächst daran, wie die lancinierenden Schmerzen entstehen. Sie werden hervorgerufen durch einen Druck auf die Nervenwurzeln, besonders bei ihrem Durchtritt durch die foramina intervertebralia. Dieser Druck kommt aber nur unter be-

stimmten, oben erwähnten Bedingungen zu Stande. Bleiben diese lancinierenden Schmerzen nun bestehen und gesellt sich zu ihnen späterhin bei weiterer Compression der Nervenwurzeln oder auch des Rückenmarks selbst, Lähmung der Unterextremitäten, so haben wir Paraplegia dolorosa. In den meisten Fällen von Erkrankung der oberen Lenden- und unteren Brustwirbel ist sie vorhanden. Klar ausgesprochen, wo heftig lancininerende Schmerzen mit vollkommener Paraplegie besteht, ist sie in 6 Fällen (4, 5, 7, 8, 11, 14), in mehreren andern ist die Paraplegie nicht vollständig. Ein ganz der Paraplegia dolorosa analoger Zustand, bildet sich häufig bei anderweitigem Sitz des Sarcoms. Sitzt die Geschwulst z. B. im oberen Teile der Brustwirbelsäule, so beobachtet man häufig heftige Intercostalschmerzen, zu denen dann später eine Lähmung der Unterextremitäten, der Blase, des Rectums, der Bauchmuskulatur tritt. (Fall 9, 10, 12, 16.) Sitzt er im Cervicalteil, so kann es zu demselben Symptomencomplex an den Oberextremitäten kommen: (Fall 14) Lähmung derselben mit heftigen, bohrenden Schmerzen, die vom Nacken in die Arme ausstrahlen. Die Paraplegia dolorosa und die ihr analogen Erscheinungen können somit sehr wohl für ein characteristisches Symptom dieser Wirbelerkrankung gehalten werden.

Zum Schluss ist es mir noch eine angenehme Pflicht, Herrn Prof. Dr. Seeligmüller für die gütige Ueberlassung des Falles, sowie Herrn Geh. Med.-Rat Prof. Dr. Hitzig für die freundliche Unterstützung bei der Correctur der Arbeit meinen aufrichtigsten Dank auszusprechen.

Literaturverzeichniss.

1. Ollivier, G. P. Traité de la moelle épinière et de ses maladies. Deutsch von Radius 1824.
2. Caesar Hawkin. Medico-chirurgical Transactions. London 1841.
3. Bühler, H. Ueber Wirbeltuberculose u. Wirbelkrebs. Zürich 1846.
4. Leyden, E. Ueber Wirbelkrebs. Charité-Annalen 1863 XI. Heft 3.
5. Leyden, E. Klinik der Rückenmarkskrankheiten. Berlin 1874.
6. Charcot, J. M. Leçons sur les maladies du système nerveux II. Bd. 1878.
7. Stort, B. Ueber das Sarcom u. seine Metastasen. Inaug. Diss. Berlin 1878.
8. Greger, L. Ueber Spindelzellensarcom des Kreuzbeins als Ursache von Ischias postica. Inaug. Diss. Greifswald 1884.
9. Waitz, E. Ueber einen Fall von Geschwulst der Wirbelsäule mit Compression des Rückenmarks. Inaug. Diss. Göttingen 1884.
10. Eulenburg. Encyclopaedie. Carcinom u. Sarcom.
11. Seeligmüller, A. Lehrbuch der Krankheiten des Rückenmarks u. Gehirns. 1887.

Lebenslauf.

Verfasser, Friedrich Adolf Ferdinand Brill, kath. Confession, Sohn des Kaufmanns Wilhelm Brill und seiner Ehefrau Magna geb. Brill wurde geboren am 17. April 1864 zu Kirchveischede in Westfalen. Seine erste Schulbildung erhielt er in seinem Heimatsort, dann besuchte er nach einem einjährigen Privatunterricht in Elspe das Gymnasium zu Attendorn und verliess dasselbe Frühjahr 1884 mit dem Zeugnis der Reife.

Zunächst begab er sich, um Medizin zu studieren nach Bonn, verblieb hier vier Semester und bestand am 26. Februar 1886 das Tentamen physicum. In seinem fünften Semester war er Soldat beim K. B. Infantrie-Leib-Regiment in München und hörte ausserdem noch zwei Semester ebendaselbst klinische Vorlesungen. Michaelis 1887 siedelte er zur Fortsetzung und Vollendung seiner Studien nach Halle über. Hier absolvierte er auch im Prüfungsjahr 1888/89 die ärztliche Staatsprüfung und bestand am 23. Juli 1889 das Examen rigorosum.

Während seiner Studienzeit besuchte Verfasser die Vorlesungen, Kliniken und Curse folgender Herrn Professoren und Docenten.

In Bonn:

v. la Valette, Clausius, Kekulé, Pflüger, Strasburger, v. Leydig, Nussbaum, Borfurth, Schaafhausen.

In München;

v. Nussbaum, v. Ziemssen, v. Rothmund, Bauer, Bollinger, Winkel, Schech, Messerer, Seitz, Ranke.

In Halle:

Ackermann, Weber, v. Volkmann, Kaltenbach, Küssner, Schwarz, Harnack, Bunge, Oberst, Graefe, Hitzig, Seeligmüller, Pott, Schuchardt, Hessler.

Allen diesen Herren spricht Verfasser seinen besten Dank aus.

Erklärung der Zeichnung.

Die Zeichnung ist nach dem Präparate, welches auf die p. 26 beschriebene Weise hergestellt wurde, vom Universitätsmaler Herrn Schenk entworfen.

II–VI die betreffenden Brustwirbel.

a. der erkrankte Wirbelkörper auf dem Durchschnitt.

b. der von demselben ausgehende, in den Wirbelkanal prominierende grössere Tumor linkerseits.

c. der kleinere flachere rechterseits.

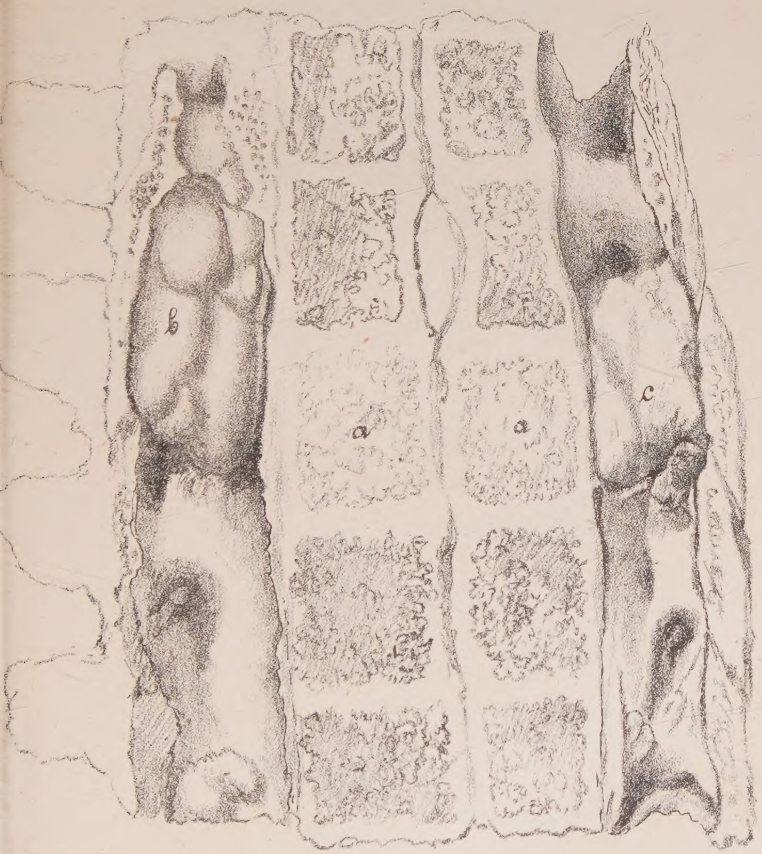

VI.

V.

IV.

III.

II.